

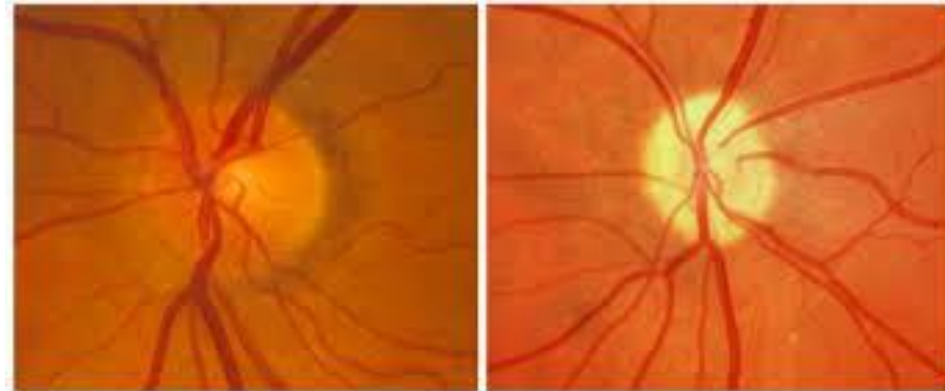
Optik nöropatili olgularda suprakoroidal mezenkimal kök hücre implantasyonu

Ayşe Öner, Neslihan Sinim Kahraman, Zeynep Burçin Gönen

Prof.Dr. Ayşe Öner, FEBO
Acıbadem Sağlık Grubu
Acıbadem Kayseri Hastanesi
Kayseri
53.TOD Ulusal Kongresi

Optik Atrofi Nedenleri

- * Bası
- * İskemi
- * İnflamasyon
- * Travma
- * Herediter hastalıklar (Leber HON)





- * Nörotrofik faktörlerin (NTF) azalması RGH ölümüne yol açar.
- * Deneysel glokom modellerinde intravitreal NTF kullanımı RGH'lerinin yaşam süresini uzatır.
- * Jiang C, Moore MJ, Zhang X, Klassen H, Langer R, Young M. (2007) Intravitreal injections of GDNF-loaded biodegradable microspheres are neuroprotective in a rat model of glaucoma. Mol Vis. 13:1783-92.



KÖK HÜCRE NEDİR?

Kök Hücre:

- * Hücrenin özelleşmemiş en temel ve saf halidir.
- * Vücuttaki pek çok hücre tipine differensiye olabilir.
- * Hasarlı hücre ve dokuları onarabilir.



- * Deneysel optik sinir travma modellerinde ADMKH implantasyonunun görme fonksiyonunu arttırdığı saptanmıştır.
- * Li X, Zhao S, Wang L (2018) Therapeutic effect of adipose-derived stem cell transplantation on optic nerve injury in rats.. Mol Med Rep. 17:2529-2534. doi: 10.3892/mmr.2017.8103.
- * Wang LJ, Liu LP, Gu XL, Wang M, Liu LM (2018) Implantation of adipose-derived stem cells cures the optic nerve injury on rats through inhibiting the expression of inflammation factors in the TLR4 signaling pathway. European Review for Medical and Pharmacological Sciences 22: 1196-1202



KÖK HÜCRE TEDAVİSİNİN MEKANİZMASI

- * **(1) Hücre Replasmanı:** Sağlıklı kök hücreler dejenere hücrelerin yerini alabilir (Differensiasyon).
- (2) İmmunomodulator etki**



KÖK HÜCRE TEDAVİSİNİN MEKANİZMASI

- * **(2) Nutrisyonel Destek:** Sağlıklı kök hücreler salgıladıkları faktörlerle etraftaki hücrelerin yaşamlarını desteklerler (Parakrin, Trofik etki)
- * Proangiogenik faktörler: Angiogenin, PLGF
- * Angiogenik kemokinler: CXCL1, CXCL2, CXCL5, CXCL6 ve CXCL8
- * Angiogenik growth faktörler: HGF, bFGF, VEGF-D, PDGF-AA, TGF- β 2, G-CSF, TGF- β 1
- * Nörotrofik faktörler: bFGF, nerve growth factor (NGF), neurotrophin 3 (NT3), neurotrophin 4 (NT4), glial-derived neurotrophic factor (GDNF)
- * Hematopoietik growth faktörler: G-CSF, GM-CSF, LIF, IL-1 α , IL-6, IL-8, and IL-11.



Gözde Kök Hücre Kullanımı

- * Çok küçük dozlar yeterli olur.
- * Cerrahi yaklaşım kolaydır.
- * Nakledilen hücrelerin etkisi kolayca izlenir.
- * Ekstraoküler yayılım söz konusu değildir.



AMAÇ

- * Mezenkimal kök hücrelerin (MKH) nöroprotektif etkisinin olduğu ve optik nöropatilerde görsel fonksiyonlarda iyileşme sağladığı deneysel çalışmalarda gösterilmiştir.
- * Bu olgu serisinde optik nöropatili olgularda suprakoroidal MKH implantasyonunun sonuçları sunulmuştur.



Hastalar ve Metod

- * Bu prospektif tek merkezli faz ½ çalışma kapsamında optik nöropatili 5 olguya suprakoroidal umblikal kord kaynaklı MKH implantasyonu uygulanmıştır.
- * Çalışma için kurumun etik kurulundan (No:2017/480) ayrıca T.C Sağlık Bakanlığı bünyesinde bulunan Organ Doku ve Diyaliz Hizmetleri Daire Başkanlığı'ndan (No: 56733164/203) onay alınmıştır.
- * Olguların tek gözüne Limoli Retinal Restorasyon tekniği kullanılarak suprakoroidal MKH implantasyonu uygulanmıştır.



Takipler

- * Olgular tedavi sonrası 1. gün, 1. ay 3. ve 6. aylarda takip edilmiştir. Takiplerde EİDGK, ön segment ve fundus muayenesi, optik kohorens tomografi (OKT) ve periferik görme alanı (PGA) yapılmıştır.
- * Tedavi öncesinde ve 6 aylık takiplerin sonunda fundus floresein anjiografi (FFA) ve multifokal elektroretinografi (mf ERG) testleri uygulanmıştır.



BULGULAR

- * 5 olgunun 6 aylık takipleri tamamlanmıştır.
- * Hiçbir olguda sistemik komplikasyon olmamıştır.
- * Hiçbir olguda okuler komplikasyon olmamıştır.

SUPRAKOROİDAL KÖK HÜCRE UYGULAMASI GÜVENLİ



BULGULAR


- * Olguların tümünde EİDGK ve PGA testlerinde iyileşme saptanmıştır.
- * Hiçbir olguda FFA testinde patolojiye rastlanmamıştır.
- * Olguların tümünde 6. ayda yapılan Mf ERG yanıtlarında iyileşme saptanmıştır.



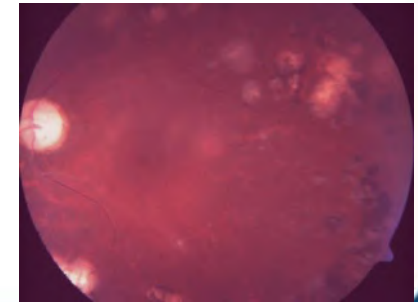
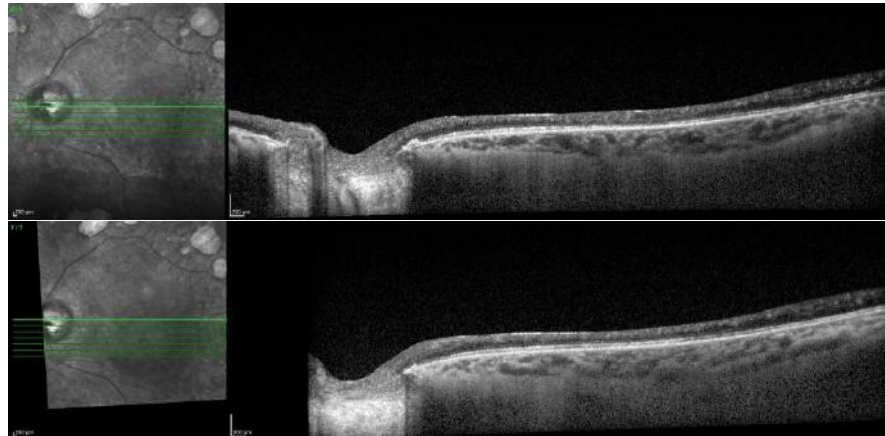
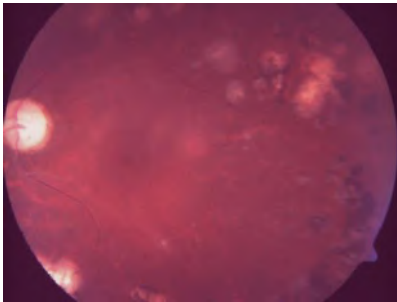
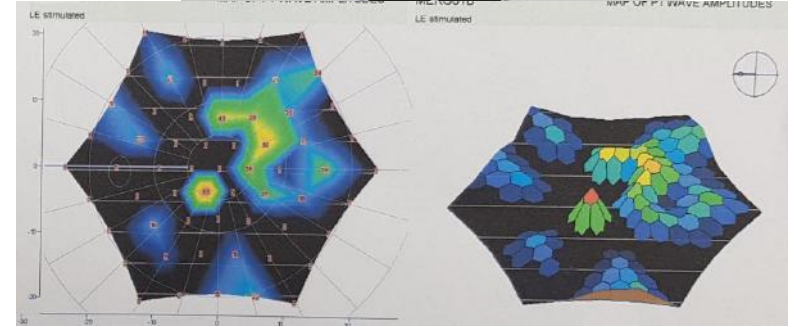
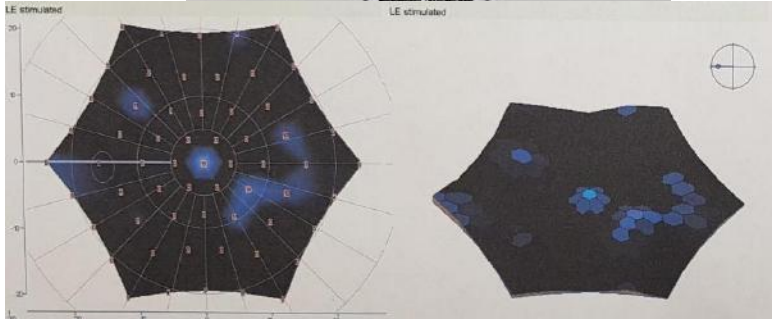
Olgu 1:

- * 52 y DM nedeniyle takip edilen olgu
- * Optik atrofiye baęlı progresif görme kaybı var
- * Sistemik ve nörolojik muayenesi normal, MR normal
- * Sol gözde tedavi öncesi GK: 1 meh
- * Tedavi sonrası GK: 1 mps

OLGU: OPTİK ATROFİ



60 y erkek olgu
Diabete bağı OA
30cmeh'den 1 mps





Olgu 2:

- * 34 yaşında bayan hasta
- * Metil alkol intoksikasyonuna baęlı bilateral optik atrofi gelişmiş.
- * Tedavi öncesi GK: Sadece ışık pozitif.
- * Tedavi sonrası GK: 1 meh



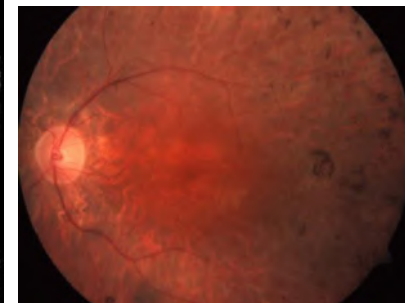
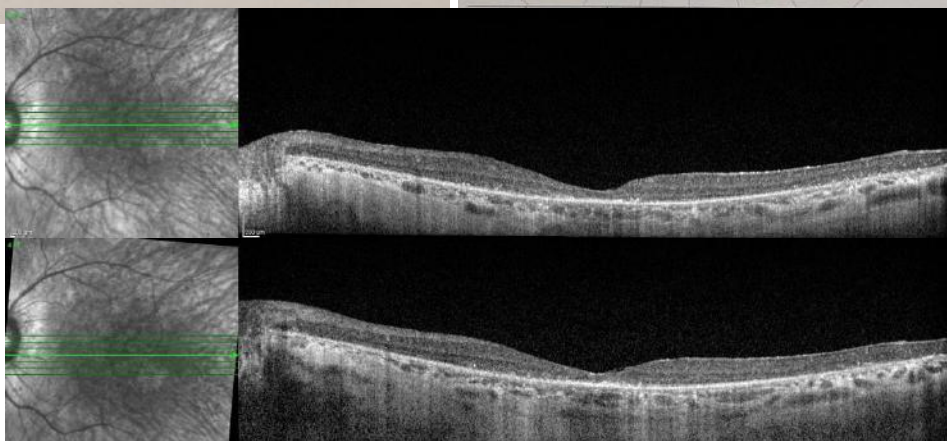
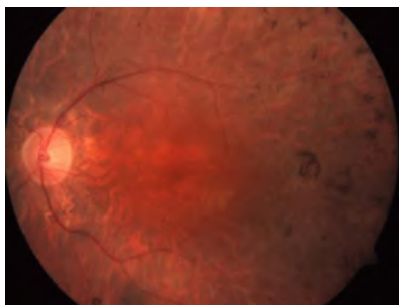

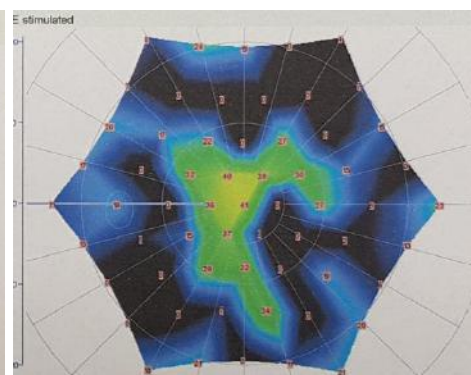
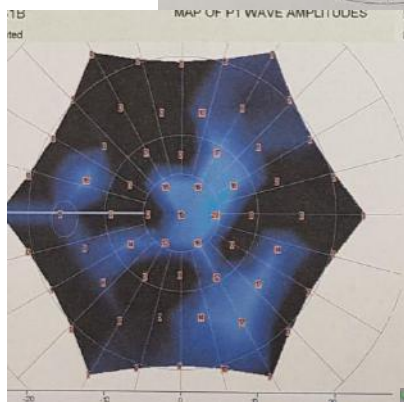
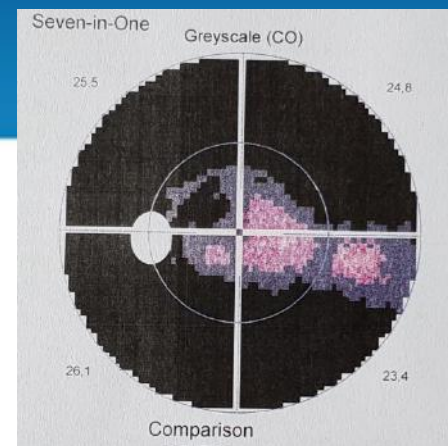
Olgu 3:

- * Diabetik retinopati nedeniyle rutin kontrolde olan hasta
- * Takiplerde görmesi HİG'de 0.8
- * Alkol tüketimi sonrası görme 2 meh.
- * Metanol intoksikasyonu tanısı düşünülüyor.
- * MR ve nörolojik muayene normal
- * Takiplerde optik atrofi gelişiyor.
- * Tedavi öncesi GK: 1 meh
- * Tedavi sonrası : 2 mps

OLGU:Optik atrofi



57 y erkek olgu
GK: 1 meh'den 2 mps'ye







Olgu 4:

- * 36 y bayan hasta
- * Psödotmr tanısıyla takip edilmiş (2013) optik atrofi gelişmiş
- * Tedavi öncesi görme 1 mps
- * Tedavi sonrası 2 mps

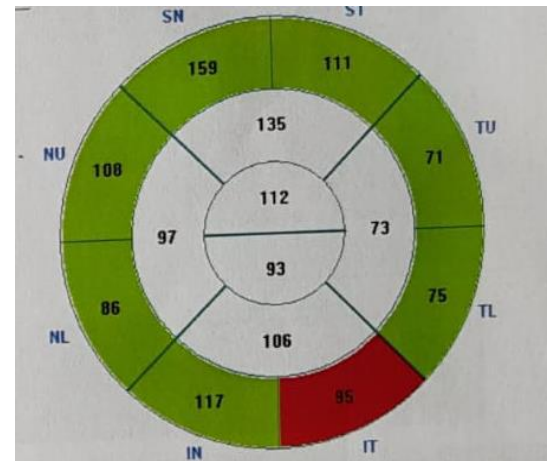
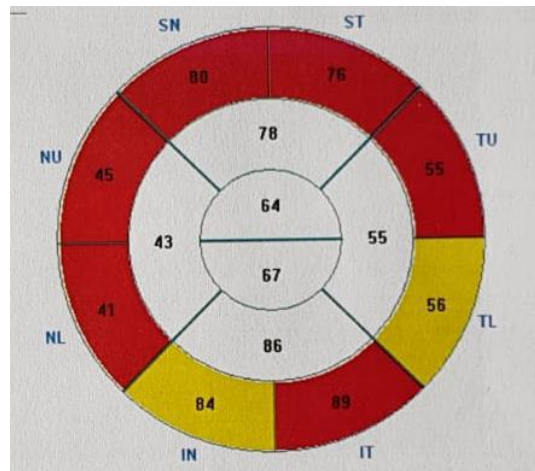


Olgu 5:

- * Travmaya baėlı grme azalması
- * Bilateral optik atrofi
- * Saėda grme ışık negatif
- * Solda 0.3
- * Tedavi sonrası 0.8



45 y erkek olgu, kafa travması sonrası optik atrofi sağ : p(-) Sol 0.3'ten 0.8'e yükseldi





Tartışma

- * Kök hücrelerin nöroprotektif etkisi deneysel çalışmalarda gösterilmiştir.
- * Bu hücrelerin nörotrofik ve anjiotropik büyüme faktörleri salgıladığı bilinmektedir.
- * -Jiang C, Moore MJ, Zhang X, Klassen H, Langer R, Young M. (2007) Intravitreal injections of GDNF-loaded biodegradable microspheres are neuroprotective in a rat model of glaucoma. *Mol Vis.* 13:1783-92.
- * -Hu ZL, Li N, Wei X, Tang L, Wang TH, Chen XM. (2017) Neuroprotective effects of BDNF and GDNF in intravitreally transplanted mesenchymal stem cells after optic nerve crush in mice. *Int J Ophthalmol.*10:35-42.
- * -Li X, Zhao S, Wang L (2018) Therapeutic effect of adipose-derived stem cell transplantation on optic nerve injury in rats.. *Mol Med Rep.* 17:2529-2534. doi: 10.3892/mmr.2017.8103.
- * -Wang LJ, Liu LP, Gu XL, Wang M, Liu LM (2018) Implantation of adipose-derived stem cells cures the optic nerve injury on rats through inhibiting the expression of inflammation factors in the TLR4 signaling pathway. *European Review for Medical and Pharmacological Sciences* 22: 1196-1202



SCOTS

- * Stem Cell Ophthalmology Treatment Study (SCOTS)
- * En büyük kök hücre klinik çalışması
- * National Institutes of Health (www.clinicaltrials.gov Identifier NCT: 01920867).

Stem Cell Ophthalmology Treatment Study (SCOTS): bone marrow-derived stem cells in the treatment of Leber's hereditary optic neuropathy

Jeffrey N. Weiss¹, Steven Levy^{2,*}, Susan C. Benes³

¹ Retina Associates of South Florida, 5800 Colonial Drive, Suite 300, Margate, FL, USA

² MD Stem Cells, 3 Sylvan Road South, Westport, CT, USA

³ The Eye Center of Columbus, The Ohio State University, Columbus, OH, USA

Abstract

The Stem Cell Ophthalmology Treatment Study (SCOTS) is currently the largest-scale stem cell ophthalmology trial registered at ClinicalTrials.gov (identifier: NCT01920867). SCOTS utilizes autologous bone marrow-derived stem cells (BMSCs) to treat optic nerve and retinal diseases. Treatment approaches include a combination of retrobulbar, subtenon, intravitreal, intra-optic nerve, subretinal, and intravenous injection of autologous BMSCs according to the nature of the disease, the degree of visual loss, and any risk factors related to the treatments. Patients with Leber's hereditary optic neuropathy had visual acuity gains on the Early Treatment Diabetic Retinopathy Study (ETDRS) of up to 35 letters and Snellen acuity improvements from hand motion to 20/200 and from counting fingers to 20/100. Visual field improvements were noted. Macular and optic nerve head nerve fiber layer typically thickened. No serious complications were seen. The increases in visual acuity obtained in our study were encouraging and suggest that the use of autologous BMSCs as provided in SCOTS for ophthalmologic mitochondrial diseases including Leber's hereditary optic neuropathy may be a viable treatment option.

Key Words: *nerve regeneration; Leber's hereditary optic neuropathy; mitochondrial disease; optic neuropathy; bone marrow derived stem cells; blindness; visual loss; neural regeneration*

Stem Cell Ophthalmology Treatment Study: bone marrow derived stem cells in the treatment of non-arteritic ischemic optic neuropathy (NAION)

Jeffrey N. Weiss¹, Steven Levy², Susan C. Benes³

Background: Ten patients with bilateral visual loss due to sequential non-arteritic ischemic optic neuropathy (NAION) underwent autologous Bone Marrow Derived Stem Cell (BMSC) therapy within the Stem Cell Ophthalmology Treatment Study (SCOTS). SCOTS is an Institutional Review Board approved clinical study utilizing autologous BMSC in the treatment of optic nerve and retinal diseases that meet inclusion criteria.

Methods: The average age of the patients treated was 69.8 years. The average duration of visual loss in eyes treated was 9.8 years and ranged from 1 to 35 years. Affected eyes were treated with either retrobulbar, subtenons and intravenous BMSC or, following vitrectomy, intra-optic nerve, subtenons and intravenous BMSC. The primary outcome was visual acuity as measured by Snellen or converted to LogMAR.

Results: Following therapy in SCOTS, 80% of patients experienced improvement in Snellen binocular vision ($P=0.029$) with 20% remaining stable; 73.6% of eyes treated gained vision ($P=0.019$) and 15.9% remained stable in the post-operative period. There was an average of 3.53 Snellen lines of vision improvement per eye with an average 22.74% and maximum 83.3% improvement in LogMAR acuity per eye. The average LogMAR change in treated eyes was a gain of 0.364 ($P=0.0089$). Improvements typically manifested no later than 6 months post procedure.



Sonuç


- * MKH'ler salgıladıđı faktörlerle okuler kan akımını arttırabilir.
- * Salgılanan nörotrofik faktörler nöral retinayı ve optik siniri onarabilir.
- * Optik nöropatili olgularda suprakoroidal MKH uygulaması güvenli ve etkin bir tedavi seçeneđi olabilir.
- * Bu konuda daha çok sayıda olgu içeren çalıřmalara ihtiyaç vardır.

Int Ophthalmol
<https://doi.org/10.1007/s10792-019-01141-5>



ORIGINAL PAPER

Six-month results of suprachoroidal adipose tissue-derived mesenchymal stem cell implantation in patients with optic atrophy: a phase 1/2 study

**Ayse Oner  · Zeynep Burcin Gonen · Duygu Gülmez Sevim · Neslihan Sinim Kahraman ·
Metin Unlu**

Bu çalışmanın sonuçları yayınlanmıştır