

# Bruch Membran Distrofileri\*

## Bruch's Membrane Dystrophies

Ayşe ÖNER<sup>1</sup>

### ÖZ

Bruch membranı (BM) retina ve sistemik dolaşım arasında bulunan ve biyomoleküllerin geçişini düzenleyen, kollajenden zengin beş katlı bir yapıdır. Yerleşimi nedeniyle retina fonksiyonu, retinanın yaşlanması ve okuler hastalıklar açısından önemi son yıllarda giderek daha çok anlaşılmaktadır. BM distrofileri genetik geçiş gösteren bilateral fundus değişiklikleri ile seyreden ve görme kaybına neden olan ve sıklıkla yaşamın erken yaşlarında ortaya çıkan bir grup hastalıktan oluşmaktadır. Bu distrofler başlıca 4 büyük grupta sınıflandırılır: Miyopik dejenerasyon, anjioid çatlaklar, yaşa bağlı makula distrofisi ve psödoinflamatuvar makuler distrofi (Sorsby'nin makula distrofisi). Bu yazıda BM kaynaklı makula distroflerinin kliniği, seyri, yeni tedavi seçenekleri ve bunların sonuçları gözden geçirilecektir.

**Anahtar Kelimeler:** Bruch membranı, distrofi.

### ABSTRACT

Bruch's membrane (BM) is a collagen-rich pentalaminar structure, which is located between the retina and the general circulation and regulating the diffusion of biomolecules. Recently, interest in BM has increased exponentially; because of its crucial role in retinal function, aging and ocular disease. Dystrophies of BM comprise a group of inherited diseases characterized by bilateral fundus abnormalities and visual acuity loss and commonly manifest at early age of life. These dystrophies are classified into 4 large groups: Myopic degeneration, angioid streaks, age related macular dystrophy and pseudoinflammatory macular dystrophy (Sorsby's macular dystrophy). In this paper, the author review clinical findings, prognosis, the results of new treatment strategies in BM dystrophies.

**Key Words:** Bruch's membrane, dystrophy.

*Bu çalışma TOD 34. Nisan Kursu'nda (11-13 Nisan Ankara) sunulmuştur.*

1- M.D. Professor, Erciyes University Faculty of Medicine, Department of Ophthalmology, Kayseri/TURKEY  
ONER A., aoner@erciyes.edu.tr

**Geliş Tarihi - Received:** 09.10.2014  
**Kabul Tarihi - Accepted:** 11.11.2014  
*Ret-Vit 2014;22:249-256*

**Yazışma Adresi / Correspondence Adress:** M.D. Professor, Ayşe ÖNER  
Erciyes University Faculty of Medicine, Department of Ophthalmology,  
Kayseri/TURKEY

**Phone:** +90 530 283 16 11  
**E-mail:** aoner@erciyes.edu.tr

## GİRİŞ

Bruch membranı (BM) retina ve sistemik dolaşım arasında bulunan, konumu nedeniyle retina beslenmesi için oldukça önemli, kollajenden zengin bir yapıdır. Retina fonksiyonu, retinanın yaşlanması ve oküler hastalıklar açısından önemi giderek daha çok anlaşılmaktadır. Bu membran pek çok molekülün, oksijenin, besinin ve artık maddenin dokular arası geçişinde rol alır. Ayrıca hücreler arası iletişim, hücre proliferasyonu, differansiasyonu, migrasyonu, dokunun yeniden şekillenmesi, patolojik süreçlerin oluşumunda etkilidir. Yapısı oldukça dinamiktir; genetik ve çevre faktörlerinden etkilenir. Pek çok retinal hastalıkta primer ya da sekonder olarak etkilenmesi söz konusudur. Doğumda santralde 2'üm dir ve yaşla kalınlığı artar. Yetişkinde peripapiller alanda 2-4 µm, periferde 1-2 µm'dir.<sup>1-3</sup>

Elektron mikroskopik incelemede 5 bölüm içerir:

- 1- Retina pigment epiteli (RPE) bazal membranı
- 2- İç kollajen tabaka
- 3- Elastik lifli tabaka
- 4- Dış kollajen tabaka
- 5- Koriokapillaris endotelinin bazal membranı

Ashında 1. tabaka RPE'ne, 5. tabaka koriokapillaris'e ait sayılabilir.

1- Retina pigment epiteli (RPE) bazal membranı: Gençlerde 0.14-0.15'üm dir. Yapısı vücuttaki diğer bazal membranlara benzer. Tip 4 kollajen, laminin, fibronektin, heparan sülfat, kondroitin/dermatan sülfat içerir.

2- İç kollajen tabaka: 1.4'üm dir. Tip 1, 3, 5 kollajenin 60 nm'lik liflerini içerir. Bu lifler çok katlı bir ızgara şeklinde dizilirler. Kollajenin içine glikozaminoglikanlar, koagülasyon ve kompleman sisteminin elemanları gömülmüştür.

3. Elastik lifli tabaka: 0.8 µm kalınlıktadır. Değişik şekil ve büyüklükte birkaç tabaka şeklinde dizilmiş elastik liflerden oluşur. Fibrillerin arasında 1'üm lik boşluklar vardır. Tip 6 kollajen fibronektin ve protein ilişkili maddeler içerir.

4. Dış kollajen tabaka: İç kollajen tabakaya benzer. Kalınlığı 0.7'üm dir.

5. Koriokapillaris endotelinin bazal membranı: 0.14 µm dir. Koroidin interkapiller boşluk alanlarında bu tabaka kesintiye uğrar. Tip 4-6, kollajen, laminin ve heparan sülfat içerir.<sup>1,5,6</sup>

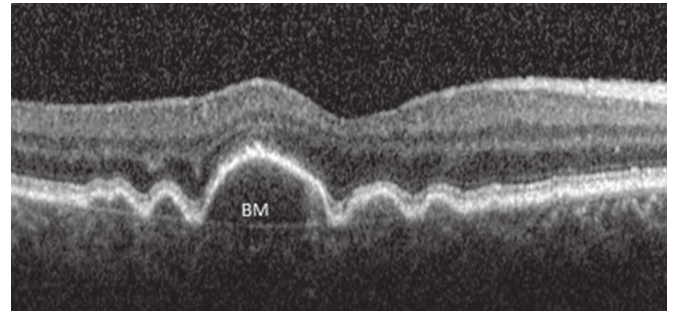
BM asellüler bir yapı olduğu için ekstrasellüler matriks bileşenleri RPE ve koroid hücreleri tarafından üretilir. Yaş boyunca komponent içeriği değişiklik gösterebilir. Ekstrasellüler matriks bileşenlerinin

döngüsü matriks metalloproteinazlar (MMP) tarafından düzenlenir. İmmunohistokimyasal olarak BM da 16 çeşit protein saptanmıştır. Bu proteinlerin büyük kısmı koroidal hücreler tarafından sentezlenir.<sup>1,5,6</sup>

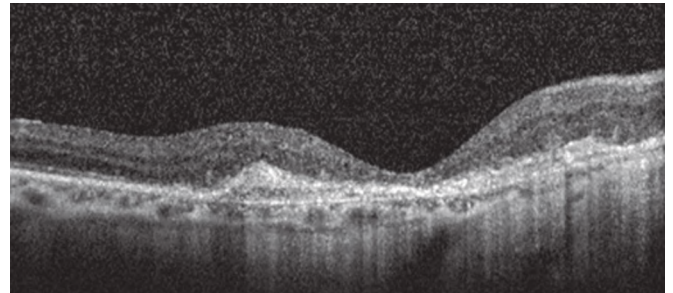
BM'nin temel olarak 3 fonksiyonu vardır.

- 1- Biyomoleküllerin koroid ve RPE arasındaki difüzyonunu düzenlemek,
- 2- RPE adezyonuna, migrasyonuna ve differansiasyonuna fiziksel destek sağlamak,
- 3- Koroidal ve retinal hücrelerin tabakalar arasında migrasyonunu önleyen bir bariyer görevi yapmak.<sup>1,3</sup>

BM'ını in vivo olarak görüntülemek çok mümkün değildir. Optik kohorens tomografide (OKT), RPE-koriokapillaris kompleksinin içinde yer alır. Ancak spektral domain OKT'lerde RPE dekolmanlarının (PED) altında ince bir hat şeklinde görülmesi mümkün olabilir. Bazen de skar dokusu ile koroidi ayıran hiperreflektan ince bir hat şeklinde görülebilir (Resim 1a,b).



**Resim 1a:** PED'li bir olgunun OKT görünümü. PED altında BM ince hiperreflektan bir hat şeklinde görülmüştür.



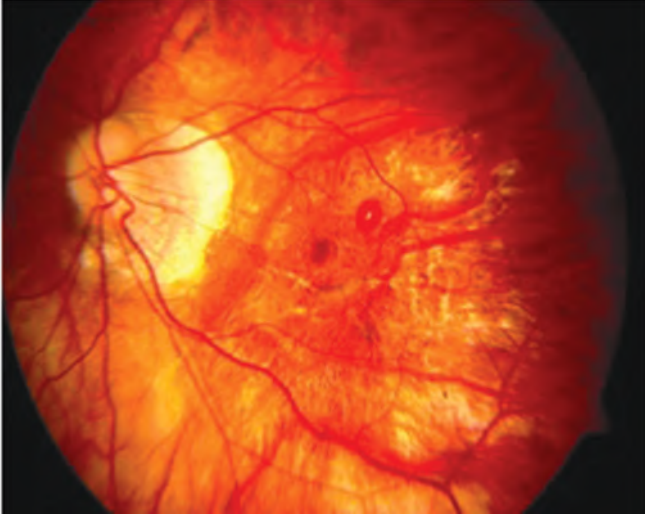
**Resim 1b:** Skar dokusu gelişmiş bir olgunun OKT'sinde koroid ile skar dokusu arasında BM'nin ayrı bir çizgi şeklinde izlenebildiğini görüyoruz

## BRUCH MEMBRAN DİSTROFİLERİ

Koroidal neovasküler membran (KNVM) gelişimi ile seyreden bütün klinik tablolarda primer ya da sekonder olarak BM'ı etkilenir.

Bu bölümde primer olarak BM kaynaklı makula distrofilerinden bahsedilecektir. Bu grupta başlıca şu patolojiler sayılabilir:<sup>3,7</sup>

- 1-Miyopik dejenerasyon
- 2-Anjioid çatlaklar ve ilişkili hastalıklar



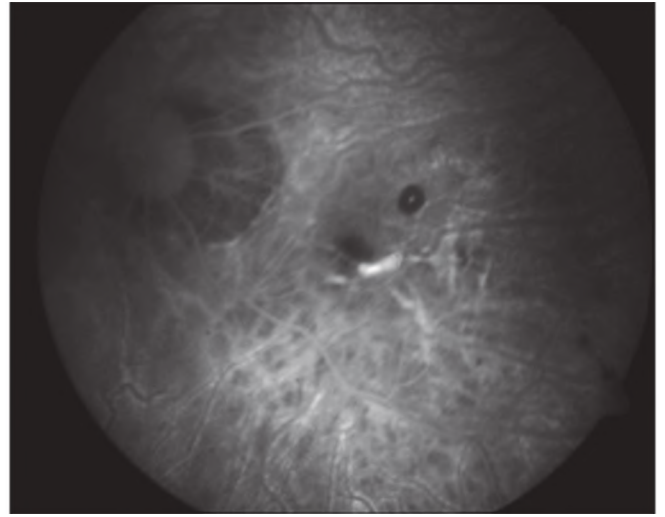
**Resim 2a:** Miyopik bir olguda BM çatlakları ve küçük bir retinal hemoraji.

3- Yaşa bağlı makula dejenerasyonu (YBMD) (distrofi)

4-Psödoinflamatuvar maküler distrofi (Sorsby'nin makula distrofisi)

### 1-Miyopik Dejenerasyon

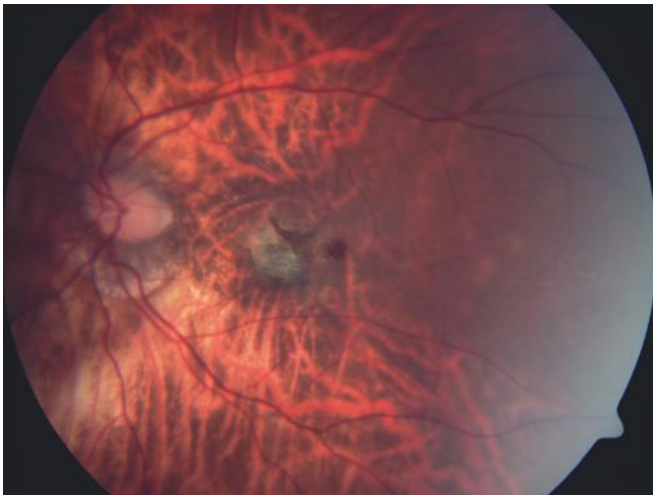
Miyopi, gözün aksiyel uzunluğunun progresif olarak uzaması sonucu oluşan bir patolojidir. Tüm dünyada görme bozukluğuna yol açan ve sık görülen bir göz hastalığı olarak bilinmektedir. Yüksek miyopide kalıtsal faktörlerin rolü olduğu bilinmektedir. Genetik geçişi ile ilgili pek çok gen bölgesi tanımlanmıştır. Ayrıca otozomal dominant (O-D) geçişin belirlendiği aileler yanında otozomal resesif (O-R) kalıtımın kesin olarak gösterildiği aileler de mevcuttur.<sup>8</sup> Miyopide aksiyel uzunluk artarken retina, koroid ve RPE katlarının hepsinde incelleme saptanır.<sup>9</sup> Özellikle patolojik miyopi olarak bilinen -6 dioptrinin (D) üzerindeki miyoplarda oküler problemlerin görülme oranı artmakta, retina problemlerinin yanında glokom, ka-



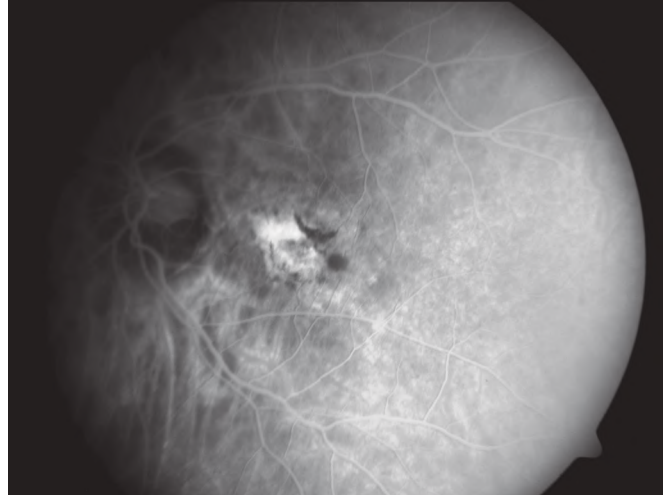
**Resim 2b:** BM çatlakları FFA'da hiperfloresan, retinal hemoraji ise hipofloresan görülmektedir.

tarakt ve vitreus patolojilerine daha erken yaşlarda rastlanmaktadır.<sup>10-11</sup> Retina bulguları arasında peripapiller korioretinal atrofi, posterior stafilom, girat atrofi alanları, periferik retina dejenerasyonları, miyopik makülopati, lake çatlakları ve miyopik KNVM sayılabilir. Lake çatlakları BM'da fokal lineer çatlaklar sonucu oluşur. Bu çatlaklar oluşurken KNVM gelişim insidansı yüksektir ancak KNVM olmadan da, küçük subretinal hemorajiler meydana gelebilir. Lake çatlakları ve hemorajiler çoğunlukla rutin muayene sırasında saptanırlar. (Resim 2a,b) Bu şekilde gelişen hemorajiler genelde 1-2 ay içinde kendiliğinden düzeler ve herhangi bir görme kaybına neden olmaz. Lake çatlakları genelde retiküler paternde ve ışınal tarzda seyreder. 40-50'li yaşlarda ise bu çatlaklarla ilintili KNVM gelişebilir.<sup>10-12</sup>

Miyopinin ilerlemesiyle birlikte olgularda görme keskinliğinde azalma meydana gelebilir. Görme-yi azaltan en önemli bulgular makulada atrofi ve KNVM gelişimidir.<sup>11,12</sup> Miyopik olgularda progresyo-



**Resim 3a:** Miyopik bir olgunun renkli fundus fotoğrafı. Gri plak şeklinde KNVM ve komşuluğunda bir hemoraji izlenmektedir.



**Resim 3b:** Aynı olgunun FFA'sında KNVM hiperfloresan, hemoraji hipofloresan izlenmektedir.



nu önlemek için bilinen bir tedavi yöntemi yoktur. Sadece KNVM gelişimi belirlenirse bu klinik durum tedavi edilebilir.

KNVM genelde küçük ve lokalize bir alanda grimsi bir plak şeklindedir (Resim 3). Kanama temizlenirken RPE proliferasyonu gelişebilir. KNVM'nin küçük olmasının nedeni koroidin ince olması ve kan akımının az olmasıdır. Bu nedenle miyopik KNVM'lerde prognoz diğer KNVM'lerden daha iyidir. Gelişen KNVM'ler daha çok subretinal olma eğilimindedir.<sup>10-12</sup>

**Miyopik KNVM Tedavisi:** Aksiyel uzunluğu 26 mm'nin üzerinde olan olguların %5.2'sinde miyopik KNVM geliştiği bildirilmiştir. Olgularının % 62'si 50 yaşın altındadır. Miyopik KNVM'nin gelişim mekanizması kesin olarak bilinmemektedir. Olası mekanizmalar arasında dış retina katlarında hipoksi ve buna sekonder vasküler endotelial growth faktör (VEGF) salınımı, korioretinal gerilme, lake çatlak gelişimi, koroidal incelmeye ve koroid kan akımında azalma, koroidal dolumda gecikme, RPE ve üzerindeki retinada atrofi, fotoreseptör kaybı ve tüm bunlarla ilişkili VEGF salınımı sayılabilir.<sup>10-12</sup>

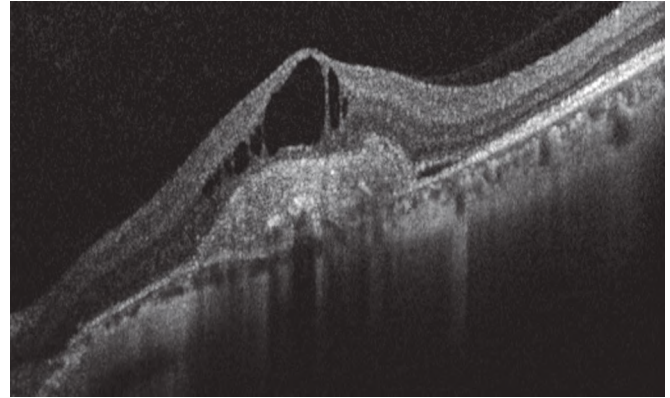
Miyopik KNVM tipik olarak küçük, kabarık olmayan, gri, hiperpigmente sınırları olan subretinal membran şeklindedir. Lezyon boyutu genelde 1000 mikrondan küçüktür. YBMD'dan farklı olarak subretinal ve sub-RPE sıvı, hemoraji ve eksüda daha az görülür.<sup>10,12</sup>

Tedavide fotodinamik tedavi (FDT), miyopik KNVM'de uygulanmış ve 1 yıllık takiplerde olguların %72'sinde görme keskinliğinde stabilizasyon sağlanmıştır. Ancak daha uzun süreli takiplerde bu etki devam etmemiştir.<sup>13,14</sup>

Bevacizumabın (Avastin, Genentech Inc., San Francisco, CA) miyopik KNVM'de tedavi seçeneği olarak kullanımı ile ilgili literatürde çok sayıda prospektif ve retrospektif çalışma mevcuttur.<sup>14-18</sup> Ancak bu ajanın etkinliğini ve güvenilirliğini değerlendirmek için geniş serili, kontrollü ve uzun süreli araştırma sonuçlarının görülmesi gerekmektedir.

Ranibizumab'ın (Lucentis, Novartis, Basel, Switzerland) miyopik KNVM'de etkinliğini gösteren çok sayıda yayın mevcuttur. Bu çalışmaların sonuçları Ranibizumab'ın miyopik KNVM'de etkili ve güvenli bir şekilde kullanılabilceğini, olguların hepsinde tedavi ile görme artışı sağlandığını, tedavinin etkinliğinin uzun dönemde de devam ettiğini, iki yıl içinde ortalama 1.9 ile 3.8 arasında enjeksiyona ihtiyaç duyulabileceğini bildirmektedir.<sup>19-23</sup> Resim 3'te anti-VEGF (Ranibizumab) tedavisi uygulanmış bir miyopik KNVM olgusu izlenmektedir.

Miyopik KNVM'de anti-VEGF uygulama rejimi henüz netleşmemiştir. Aylık 3 yükleme dozu sonrası gerektiğinde uygulama (Pro Re Nata: PRN), ya da tek



**Resim 3c:** Tedavi öncesinde OKT'de KNVM, intraretinal sıvı ve subretinal sıvı varlığı izleniyor.

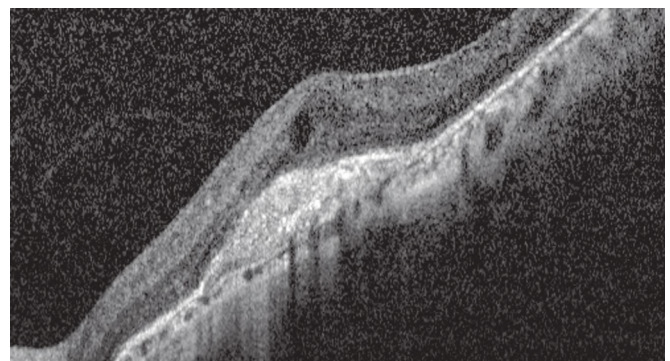
doz uygulama sonrası PRN uygulama ile ilgili sonuçlar birbirine benzerdir.<sup>22,23</sup>

Anti-VEGF'lerin tek başına uygulaması, tek başına FDT ya da anti-VEGF ile FDT kombinasyonu ile karşılaştırıldığında tek başına anti-VEGF uygulamasının görme keskinliği açısından sonuçları daha iyi iken, FDT kombinasyonunun anti-VEGF enjeksiyon sayısını azalttığı saptanmıştır.<sup>24-26</sup>

Miyopik olgular genç oldukları için RPE sağlıklıdır, koroidin daha ince olması nedeniyle ve VEGF salınımının daha az olması nedeniyle KNVM küçüktür. Dolayısıyla tedavi sonuçları YBMD'den daha iyidir ve anti-VEGF ihtiyacı daha azdır.<sup>27</sup>

## 2- Anjioid Çatlaklar ve İlişkili Hastalıklar

**Anjioid Çatlaklar:** Peripapiller alandan periferel fundusa uzanan düzensiz, irregüler, giderek küçülen çizgi şeklindeki lezyonlardır. Bu terim çizgilerin çatlaklara benzemesi nedeniyle kullanılmaktadır. Çatlaklar BM'nin elastik ve kollajenöz katında lineer ayrılmalardan oluşur. Optik disk etrafında halkasal tarzda birleşme gösterebilirler. Hastalığın erken aşamasında bu çatlaklar belirgindir. Renkleri kırmızı turuncu ile koyu kırmızı-kahve arasında değişir. Bu rengin nedeni incelen RPE ve BM defektleri nedeniyle koroidin görünür hale gelmesidir. BM çatlaklarından fibrovasküler proliferasyon gelişerek etra-



**Resim 3d:** İki kez intravitreal Ranibizumab uygulaması sonrasında OKT'de KNVM küçülmüş, subretinal sıvı kaybolmuş ve intraretinal sıvı belirgin olarak azalmıştır.

findaki RPE'yi eleve edebilir ve bu nedenle de çatlak kenarları seçilemeyebilir. Bu değişiklikler makulayı etkilediği zaman görmeyi bozar. Esas görme kaybı papillomakuler bant ya da etrafında BM çatlaklarından gelişen KNVM nedeniyle olur. Çatlaklar fundus floresein anjiografide (FFA) erken aşamada düzensiz hiperfloresan çizgiler şeklindedir. Geç fazda değişen düzeylerde boyanma görülür. Çatlaklar bazen fundoskopik olarak görünmeden FFA'da görülebilir. KNVM gelişirse anjiografide sızdırma saptanır.<sup>27-30</sup>

Histopatolojik olarak anjioid çatlaklar BM'da lineer açılma ve aşırı derecede kalsifik dejenerasyon (kalsiyum ve demir birikimi) şeklinde kendini gösterir. BM'daki açılma alanından RPE altına doğru koroidden kaynaklanan fibröz doku proliferasyonu, kapiller proliferasyon ya da her ikisi birden olabilir. Bu kapillerlerden seröz ve hemorajik dekolman gelişebilir. KNVM gelişimi anjioid çatlaklı olgularda en sık karşılaşılan komplikasyondur ve %70-86 oranında görülür. KNVM, RPE altına, subretinal alana ilerleyebilir, beraberinde geniş PED bulunabilir. Travma sonucu koroid rüptürleri ve submaküler hemorajiler gelişebilir.<sup>28,29</sup> Oluşan KNVM doğal seyrine bırakıldığında prognozu kötü olmaktadır. Hastaların büyük bir kısmında bir yıl içinde yasal körlük oluşmaktadır.<sup>27-30</sup>

Anjioid çatlaklı hastalar sistemik olarak incelendiğinde yarısında sistemik bulguların eşlik ettiği görülmüştür. Sistemik bulguları olan hastaların %68'i psödoksantoma elastikum, %20'si Paget hastalığı, %12'si ise orak hücreli hemoglobinopati tanısı almıştır. Ayrıca Ehler Danlos ile ilişkili olabileceği ile ilgili veriler de mevcuttur.<sup>31-33</sup>

**Psödoksantoma Elastikum (Grandblad-Strandberg), (PKE):** Cilt bulguları tipiktir. Birleşik sarımsı papüller lezyonlar cilde 'yolunmuş tavuk' görünümü verir. Bu lezyonlar boyun, antekubital bölge ve periumbilikal bölge gibi fleksiyon bölgelerinde görülmektedir. Histolojik incelemede bu lezyonların dermiste ki elastik dokunun dejenerasyonu sonucu oluştuğu saptanmıştır.<sup>31-33</sup>

PKE herediter bir hastalıktır. Sebep olan gen ATP bağlayıcı protein C alt ailesinin (CFTR/MRP) 6. Üyesi olan ABCC6 genidir. Bu gen multidrug rezistan ilişkili protein-6'yı kodlar. PKE geçiş paterni O-D veya O-R'dir.

PKE'da anjioid çatlaklar dışında görülen başka fundoskopik bulgular da görülebilir. Bunlar arasında portakal kabuğu şeklinde pigmenter değişiklikler, makulada pattern distrofi, fokal atrofik pigment epitel lezyonları, kristal cisimler ve progresif RPE atrofi görülebilir.<sup>32,33</sup>

## Paget Hastalığı

Kronik, progresif, bazı olgularda herediter, kemiklerde kalınlaşma, kırıklar ve deformiteler ile seyreden bir hastalıktır. Birkaç kemikte ya da yaygın olarak tüm kemiklerde etkilenme olabilir. Genelde aksiyel iskelet yapısı etkilenir. Kafatasında genişleme, uzun kemiklerde kalınlaşma ve kırıklar, kifoskolyoz ve işitme kaybı görülür. Özellikle kafatasının etkilendiği olgularda BM'da kalsifikasyon, irregüler anjioid çatlaklar, geniş KNVM ve skarlaşma görülür. Anjioid çatlaklar erken yaşta başlayan ve kemik tutulumu ağır olan olgularda daha siktir. Paget'li olguların %10'unda KNVM görülür. Bazı olgularda midperiferde portakal kabuğu görünümü görülebilir.<sup>34</sup>

## Orak Hücreli ve Diğer Hemoglobinopatiler

Orak hücreli anemili olguların %1-2'sinde anjioid çatlaklar gelişebilir. Genelde 25 yaş üzerinde oluşur. Aşırı miktarda kan yıkımı nedeniyle BM'de demir-kalsiyum kompleksleri birikir, BM kırılgaştır ve anjioid çatlaklar oluşur.

## Anjioid Çatlaklara Sekonder Gelişen KNVM'nin Tedavisi

Anjioid çatlaklı olgularda gelişen KNVM, makulayı etkileyen ve 50 yaş civarında legal körlüğe neden olan bir komplikasyondur. Tedavide en önemli problem rekürrens gelişimidir. Tedavi edilemeyen olgularda görsel sonuçların iyi olmadığı daha önceki yayınlarda bildirilmiştir.<sup>28</sup> Günümüze kadar uygulanan tedavi yöntemlerini gözden geçirdiğimizde bu yöntemlerin daha çok görme stabilizasyonu sağladığı görülmektedir. Ekstrafoveal ve jukstafoveal KNVM'lerde uygulanan argon laser tedavisi başlangıçta görme keskinliğini stabilize etmiş ancak yüksek rekürrens oranı (%77) ve laser skarlarının genişlemesi nedeniyle uzun dönem takiplerde görme azalmıştır.<sup>35</sup> Transpupiller termoterapi ile yapılan çalışmalarda bu tedavinin fayda sağlamadığı, membran boyutlarında genişlemenin devam ettiği saptanmıştır.<sup>36</sup> Tek başına FDT ile elde edilen sonuçlar da çok yüz güldürücü değildir. FDT'nin bir yılda ortalama 3 kez tekrarlanması gerekmiş, görme %80 olguda stabilizasyon göstermiş ancak uzun dönem takiplerde ek BM çatlakları ve rekürrensler geliştiği görülmüştür.<sup>37-38</sup>

Bevacizumab ile yapılan çalışmalarda kısa sürede etkili olduğu, ancak bir yıldan uzun takip içeren çalışmalarda BM hasarının devam ettiği, rekürrens görüldüğü ya da farklı bir yerden yeni bir KNVM odağının geliştiği saptanmıştır.<sup>39,40</sup>

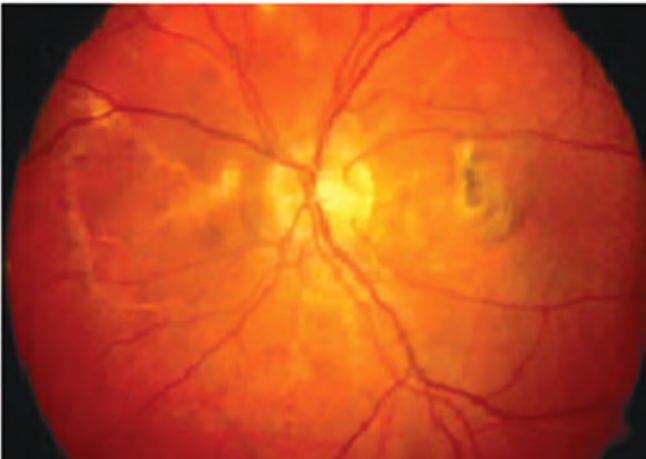
Ranibizumab ile yapılan tedavi sonuçları, 2 yıllık takip sonucunda ortalama 5-6 enjeksiyon ile görme keskinliğinin stabil seyrettiğini göstermiştir.<sup>41-44</sup> FDT ve anti-VEGF kombinasyonu ile de KNVM'de gerileme, görme keskinliğinde stabilizasyon saptanabilmiştir.<sup>45</sup>



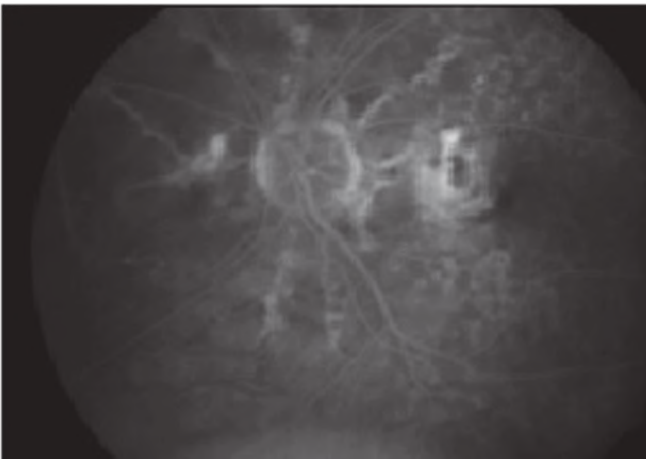
Ancak tüm tedavilere verilen yanıtlar değerlendirildiğinde ve diğer hastalıklarla kıyaslandığında anjioid çatlaklara sekonder KNVM'lerde prognoz iyi değildir. Bu durum hastalığın patolojik seyrine bağlıdır. Anti-VEGF tedaviler görme artışı sağlayabilse de uzun süreli takiplerde rekürrensi ve yeni KNVM gelişimini engelleyememektedir. Resim 4'te 7 yıldır takip edilen 3 kez FDT, çok sayıda intravitreal bevacizumab ve ranibizumab tedavisi almış anjioid çatlakla sekonder KNVM olgusu izlenmektedir. Tüm uygulamalara rağmen KNVM ilerlemiş ve görme keskinliği 1 mps düzeyine gerilemiştir.

### 3-Yaşa Bağlı Maküla Distrofisi

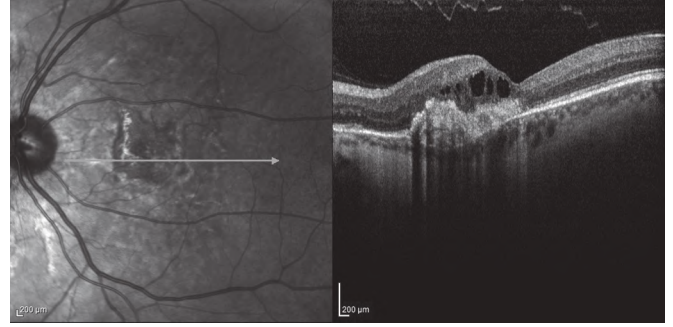
Bu kavram YBMD ile iç içe girmiş bir kavramdır. YBMD'nin herediter geçiş gösterebileceği ilk olarak Behr ve Waardenburg tarafından öne sürülmüştür. Ancak yaşa bağlı maküla distrofisi ileri yaşta ortaya çıkmaktadır. Ebeveynler yaşamadığı ve çocuklar maküler değişiklikler için çok genç olduğundan gerçek yaşa bağlı maküler distrofilerin birden fazla nesilde görülüp görülmediğini tespit etmek güçtür.



**Resim 4a:** Anjioid çatlak tanısı almış olgunun renkli fundus fotoğrafında optik diskten ışınal tarzda uzanan sarı-turuncu çatlaklar ve parafoveal bölgede gelişen KNVM görünümü.



**Resim 4b:** FFA'da çatlaklar ve KNVM hiperfloresan görünümü.



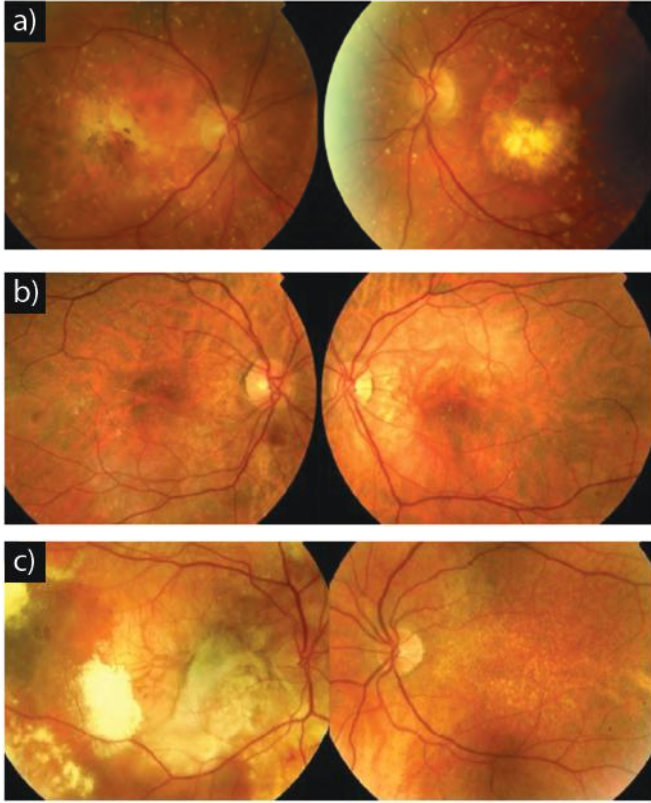
**Resim 4c:** OKT'de KNVM tedavisi sonrası gelişen skar dokusu ve intraretinal sıvı izleniyor. Bu olgu 7 yıldır takip edilmektedir, 3 kez FDT, 4 kez intravitreal bevacizumab ve 6 kez intravitreal ranibizumab tedavisi almış bir olgudur. Tüm uygulamalara rağmen KNVM ilerlemiş ve görme keskinliği 1 mps düzeyine gerilemiştir.

YBMD'de BM'da bazı değişiklikler olduğu bilinmektedir. Ayrıca YBMD'de genetik faktörlerin de rol oynadığı pek çok çalışmada kanıtlanmıştır. Dolayısıyla klinik pratiğimizde olguların hangisi distrofi hangisi dejenerasyon ayırt etmek mümkün değildir. Bu ayrımın yapılması genetik araştırmaların artması ve yaygınlaşmasıyla mümkün olacaktır. Takip ve tedavi açısından distrofi ve dejenerasyon olguları birbirinden farklı değildir.<sup>7,46</sup>

### 4-Psödoinflamatuvar Maküler Distrofi (Sorsby'nin Maküler Distrofisi), (SMD)

İlk kez 1949 yılında Sorsby ve ark.,<sup>47</sup> tarafından beş ailede tanımlanmıştır. Arka kutbun inflamatuvar lezyonlara benzer dejenerasyonudur. Bilateral simetrik fundus değişiklikleri 40-50 yaş dolaylarında gelişen hızlı seyreden görme kaybıyla sonlanır. KNVM, subretinal hemoraji, eksüda ve takiben diskiform skar benzeri bir tablo oluşur. Son görünüm santral areolar koroidal distrofiye benzer. Daha sonraki dönemlerde periferel retinada RPE ve koroid atrofisi gelişince görme fonksiyonu iyice bozulur. Lezyonlar postinflamatuvar görünümü andırdığı için 'psödoinflamatuvar' tanımı kullanılmaktadır.<sup>47-50</sup>

Semptomlar incelendiğinde olguların %45 inde karanlık adaptasyon bozulması en erken semptom olabilir. Bu olgularda merkezi görme bozulmadan karanlık adaptasyonu bozulur. Geri kalan olgularda bulgular doğrudan santral görme azalması ile başlar. 40 yaş civarında ortaya çıkar. Birkaç ayda hızla ilerleyen görme kaybı gelişebilir. Hastalarda ağır görme kaybının geliştiği yaş ortalaması 45-50 yaşdır. Olguların büyük kısmında 30'lu yaşlarda arka kutupta, ekvatoru geçmeyen, vasküler arkı ve nasal retinayı da etkileyen, küçük sarı renkli drusen benzeri lezyonlar saptanır. Bu lezyonlar görmeyi etkilemez ve KNVM ile ilişkisizdir. Drusen benzeri lezyonlar FFA'da hipofloresans gösterir, otofloresans vermez. Bu lezyonların görünümünden itibaren KNVM'nin gelişimi arasında geçen süre ortalama 12 yıldır.



**Resim 5a-c:** Sorsby'nin maküler distrofi tanısı almış üç olgunun renkli fundus fotoğrafları. Her üç olguda da bilateral değişen miktarlarda sarı renkli drusen benzeri depositler izlenmektedir. Bilateral coğrafik atrofi ve yaygın subretinal drusen benzeri depositler izlenmektedir (a). Sağ gözde makulayı da içine alan ve aşağı ve temporal kadranına doğru uzanan subretinal sıvı, biri makula temporalinde diğeri optik disk altında olmak üzere iki hemoraji odağı izlenmektedir. Sol gözde ise makula üzerinde subretinal sıvı ve pigment epitel dekolmanı izlenmektedir (b). Sağda geniş subretinal fibrovasküler skar, subretinal hemoraji, eksüda ve seröz retina dekolmanı alanları izlenmektedir. Sol gözde yaygın, küçük, sarı, subretinal depositler izlenmektedir (c).

Olguların %62 sinde her iki gözde KNVM'ye sekonder ödem, hemoraji ve eksüda izlenir. Takiben skatizasyon ve pigment proliferasyonu oluşur. Zamanla RPE atrofisi gelişir ve koroid damarları görülebilir. Bazı olgularda KNVM gelişmeden da santral retina da atrofi gelişebilir. Atrofi zamanla periferik ilerler ve difüz koroidal distrofidan ayırmak zorlaşır. Sonuçta neredeyse total körlükle sonuçlanır. Tüm dünyada bildirilen olgular ve aileler vardır.<sup>47-50</sup>

Histolojik bulgulara bakıldığında koroidde skleroz ve atrofi, damarlarda fibröz dejenerasyon, BM elastik tabakasında dejenerasyon, çok sayıda granüler şekilli depositler ve BM'da çok sayıda rüptür izlenir. BM'nın hasarlı bölgelerinden subretinal alana ilerleyen KNVM gelişimi görülebilir. RPE'de ve dış retina katlarında hasar ve glial doku ile yer değiştirme görülebilir. Histolojik değişiklikler anjioid çatlaklara benzer. Bulgular primer patolojik değişikliğin BM'da olduğunu, sekonder olarak koroid kaynaklı damarların gelişip BM defektlerinden geçerek hemoraji ve eksüdaya neden olduğunu gösterir.<sup>51,52</sup>

Resim 5'te literatürden<sup>54</sup> alınmış SMD tanısı almış 3 olgunun renkli fundus fotoğrafları görünmektedir. Geçişi O-D'dır. Genetik mutasyonun 22. Kromozom üzerinde ekzon 5 noktasında matriks metalloproteinaz 3 doku inhibitörü (TIMP 3) geni üzerinde olduğu saptanmıştır. TIMP 3 ekstrasellüler matriks degradasyonunda rol alır. Ayrıca TIMP3 VEGF bağımlı anjiogenezi inhibe eder. TIMP 3 defekti sonucu BM'da depositler, defektler ve KNVM oluşur. Bu şekilde oluşan başka distrofi yoktur.<sup>47,53,54</sup>

SMD'ye sekonder KNVM tedavisinde argon laser olguların % 90'ından fazlasında agresif rekürrensle sonuçlanmış ve başarılı olmamıştır. Tekrarlayan FDT uygulamalarına rağmen sonuçlar iyi değildir. FDT ve steroid kombinasyonu, tek başına FDT'den daha iyi sonuçlar verse de steroidlerin yan etkisi nedeniyle görsel sonuçlar çok farklı değildir. İntravitreal anti-VEGF uygulaması çok sayıda enjeksiyon gerekse de diğer tüm tedavilerden daha iyi sonuçlar vermektedir.<sup>55-58</sup>

#### KAYNAKLAR/REFERENCES

1. Booij J.C, Baas D.C, Beisekeeva J, et al. The dynamic nature of Bruch's membrane. Progress in Retinal and Eye Research 2010;29:1-18.
2. Agarwal A. Heredodystrophic disorders affecting the pigment epithelium and retina. In: Gass Atlas of Macular Disease. Elsevier Inc 2012;239-421.
3. Guyer DR, Schachat AP, Green WR. The Choroid: Structural Considerations. In: Ryan SJ Retina. Elsevier Inc, Mosby. Philadelphia 2006;39-41.
4. Guymer R, Bird AC. Bruch's membrane, drusen and age-related macular degeneration. The retinal pigment epithelium. Oxford University Press, New York, 1998;693-703.
5. Aisenbrey S, Zhang M, Bacher D, et al. Retinal pigment epithelial cells synthesize laminins, including laminin 5, and adhere to them through alpha3 and alpha6 containing integrins. Invest. Ophthalmol. Vis. Sci 2006;47:5537-44.
6. Marshall GE, Konstas AG, Reid GG, et al. Type IV collagen and laminin in Bruch's membrane and basal linear deposit in the human macula. Br. J. Ophthalmol 1992;76:607-14.
7. Gürelig K. Hereditör Makula Hastalıkları Ret-Vit 2008;16:165-81.
8. Hornbeak DM, Young TL. Myopia Genetics: A Review of current research and emerging trends. Curr Opin Ophthalmol 2009;20:356-62.
9. Sinim N, Karaca C, Demirel D, et al. The evaluation of central macular nad choroidal thickness in myopic subjects with spectral domain optical coherence tomography. Ret-Vit 2013;21:189-92.
10. Grossniklaus H, Green W. Pathologic findings in pathologic myopia. Retina 1992;12:127-33.
11. Özdemir H, Karaçorlu M, Karaçorlu S. Patolojik miyopiye bağlı aktif koroid neovaskülarizasyonunda optik koherens tomografi. Ret-Vit 2005;113:557-660.
12. Silva R. Myopic maculopathy: A Review. Ophthalmologica 2012;228:197-213.
13. Verteporfin in Photodynamic Therapy Study G. Photodynamic therapy of subfoveal choroidal neovascularization in pathologic myopia with verteporfin. 1-year results of a randomized clinical trial - VIP report No 1. Ophthalmology 2001;108:841-52.
14. Krebs I, Binder S, Stolba U, et al. Choroidal neovascularization in pathologic myopia: three-year results after photodynamic therapy. Am J Ophthalmol 2005;140:416-25.
15. Ikuno Y, Sayanagi K, Soga K, et al. Intravitreal bevacizumab for choroidal neovascularization at tributary to pathological myopia: one-year results. Am J Ophthalmol 2009;147:94-100.
16. Chan WM, Lai TY, Liu DT, et al. Intra vitreal bevacizumab (Avastin) for myopic choroidal neovascularisation: 1-year results of a prospective pilot study. Br J Ophthalmol 2009;93:150-4.



17. Soubrane G. Choroidal neovascularization in pathologic myopia: recent developments in diagnosis and treatment. *Surv Ophthalmol* 2008;53:121-38.
18. Karaçorlu SA, Şentürk F, Özdemir H, ve ark. Patolojik miyopiye bağlı subfoveal koroid neovaskularizasyonu olgularında intravitreal bevacizumab tedavisi. *Ret-Vit* 2008;16:29-32.
19. Tufail A, Patel PJ, Sivaprasad S, et al. Ranibizumab for the treatment of choroidal neovascularization secondary to pathological myopia: interim analysis of the REPAIR study. *Eye* 2013;27:709-15.
20. Lai TYY, Luk FOJ, Lee GKY, et al. Long-term outcome of intravitreal anti-vascular endothelial growth factor therapy with bevacizumab or ranibizumab as primary treatment for subfoveal myopic choroidal neovascularization. *Eye* 2012;26:1004-11.
21. Konstantinidis L, Mantel I, Pournaras JA, et al. Intravitreal ranibizumab (Lucentis) for the treatment of myopic choroidal neovascularization. *Graefes Arch Clin Exp Ophthalmol* 2009;247:311-18.
22. Mones JM, Amsalem L, Serrano A, et al. Intravitreal ranibizumab for choroidal neovascularization secondary to pathologic myopia: 12-month results. *Eye* 2009;23:1275-80.
23. Lai TY, Chan WM, Liu DT, et al. Intravitreal ranibizumab for the primary treatment of choroidal neovascularization secondary to pathologic myopia. *Retina* 2009;29:750-56.
24. Yoon JU, Byun YJ, Koh HJ. Intravitreal anti-VEGF versus photodynamic therapy with verteporfin for treatment of myopic choroidal neovascularization. *Retina* 2010;30:418-24.
25. Wolf S, Balciuniene VJ, Laganovska G, et al. RADIANCE Study Group. RADIANCE: a randomized controlled study of ranibizumab in patients with choroidal neovascularization secondary to pathologic myopia. *Ophthalmology* 2014;121:682-92.
26. Özdek Ş, Şekeryapan B, Ekici F, ve ark. Patolojik miyopiye bağlı koroid neovaskularizasyonda kombinasyon tedavisi. *Ret-Vit* 2010;18:197-202.
27. Grossniklaus HE, Gass JD. Clinicopathologic correlations of surgically excised type 1 and type 2 submacular choroidal neovascular membranes. *Am J Ophthalmol* 1998;126: 59-69.
28. Georgalas I, Papaconstantinou D, Koutsandrea C, et al. Angioid streaks, clinical course, complications, and current therapeutic management. *Ther Clin Risk Manag* 2009;5:81-89.
29. Al-Rashaed S, Arevalo JF. Long term follow-up of choroidal neovascularization secondary to angioid streaks: case series and literature review *Clin Ophthalmol* 2012;6:1029-34.
30. Tetikoğlu M, Öztürk M, Erdokur O, ve ark. Anjioid streaks hastalarının takip sonuçları. *Ret-Vit* 2009;17:176-9.
31. Mansour AM. Systemic associations of angioid streaks. *Ophthalmologica* 1993;207:57-61
32. Georgalas I, Tservakis I, Papaconstantinou D, et al. Pseudoxanthoma elasticum, ocular manifestations, complications and treatment *Clinical and Experimental Optometry* 2011;94:169-80.
33. Issa PC, Finger RP, Götting C, et al. Centrifugal Fundus Abnormalities in Pseudoxanthoma Elasticum. *Ophthalmology* 2010;117:1406-14.
34. Kerr NM, Cassinelli HR, DiMeglio LA, et al. Ocular manifestations of juvenile Paget disease. *Arch Ophthalmol* 2010;128:698-703.
35. Koçak N, Karahan E, Öner H, ve ark. Anjioid streaks'e bağlı gelişen koroid neovaskularizasyonunda argon lazer fotokoagülasyon ve fotodinamik tedavi sonuçları *Ret-Vit* 2006;14:263-8.
36. Aras C, Baserer T, Yolar M, et al. Two cases of choroidal neovascularization treated with transpupillary thermotherapy in angioid streaks. *Retina* 2004; 24:801-3.
37. Heimann H, Gelişken F, Wachtlin J, et al. Photodynamic therapy with verteporfin for choroidal neovascularisation associated with angioid streaks. *Graefes Arch Clin Exp Ophthalmol* 2005;243: 1115-23.
38. Karacorlu M, Karacorlu S, Ozdemir H, et al. Photodynamic therapy with verteporfin for choroidal neovascularization in patients with angioid streaks. *Am J Ophthalmol* 2002;134:360-6.
39. Neri P, Salvolini S, Mariotti C, et al. Long-term control of choroidal neovascularisation secondary to angioid streaks treated with intravitreal bevacizumab (Avastin). *Br J Ophthalmol* 2009;93:155-8.
40. Sawa M, Gomi F, Tsujikawa M, et al. Longterm results of intravitreal bevacizumab injection for choroidal neovascularization secondary to angioid streaks. *Am J Ophthalmol* 2009;148: 584-90.
41. Shah M, Amoaku WMK. Intravitreal ranibizumab for the treatment of choroidal neovascularisation secondary to angioid streaks. *Eye* 2012;26:1194-8.
42. Antoszyk AN, Tuomi L, Chung CY, et al. FOCUS Study Group. Ranibizumab combined with verteporfin photodynamic therapy in neovascular age-related macular degeneration (FOCUS): year 2 results. *Am J Ophthalmol* 2008;145:862-74.
43. Ladas ID, Kotsolis AI, Ladas DS, et al. Intravitreal ranibizumab treatment of macular choroidal neovascularization secondary to angioid streaks: one-year results of a prospective study. *Retina* 2010;30:1185-9.
44. Vadala M, Pece A, Cipolla S, et al. Angioid streak-related choroidal neovascularization treated by intravitreal ranibizumab. *Retina* 2010;30.
45. Artunay O, Yuzbasoglu E, Rasier R, et al. Combination treatment with intravitreal injection of ranibizumab and reduced fluence photodynamic therapy for choroidal neovascularization secondary to angioid streaks: preliminary clinical results of 12-month follow-up. *Retina* 2011;31:1279-86.
46. Yu Y, Triebwasser MP, Wong EK, et al. Whole-exome sequencing identifies rare, functional CFH variants in families with macular degeneration. *Hum Mol Genet.* 2014;23:5283-93.
47. Sorsby A, Mason MEJ. A fundus dystrophy with unusual features. *Br J Ophthalmol* 1949; 33:67-97.
48. Hoskin A, Sehmi K, Bird AC. Sorsby's pseudoinflammatory macular dystrophy. *Br J Ophthalmol* 1981;65:859-65.
49. Steinmetz RL, Polkinghorne PC, Fitzke FW, et al. Abnormal dark adaptation and rhodopsin kinetics in Sorsby's fundus dystrophy. *Invest Ophthalmol Vis Sci* 1992;33:1633-36.
50. Polkinghorne PJ, Capon MRC, Berninger T, et al. Sorsby's fundus dystrophy: a clinical study. *Ophthalmology* 1989;96:1763-8.
51. Ashton N, Sorsby A. Fundus dystrophy with unusual features, a histological study. *Br J Ophthalmol* 1951;35:751-64.
52. Capon MRC, Marshall J, Krafft JI, et al. Sorsby's fundus dystrophy: a light and electron microscopic study. *Ophthalmology* 1989;96:1769-77.
53. Weber BH, Vogt G, Pruett RC, et al. Mutations in the tissue inhibitor of metalloproteinase-3 (TIMP3) in patients with Sorsby's fundus dystrophy. *Nat Genet* 1994;8:352-6.
54. Saihan Z, Li Z, Rice J, et al. Clinical and biochemical effects of the E139K missense mutation in the TIMP3 gene, associated with Sorsby fundus dystrophy. *Mol Vis* 2009;15:1218-30.
55. Peiretti E, Klancnik JM, Spaide RF, et al. Choroidal neovascularization in sorsby fundus dystrophy treated with photodynamic therapy and intravitreal triamcinolone acetonide. *Retina* 2005;25:377-9.
56. Atan D, Gregory Evans CY, Louis D, et al. Sorsby fundus dystrophy presenting with choroidal neovascularisation showing good response to steroid treatment. *Br J Ophthalmol* 2004;88:440-1.
57. Sivaprasad S, Webster AR, Egan CA, et al. Clinical course and treatment outcomes of Sorsby fundus dystrophy. *Am J Ophthalmol* 2008;146:228-34.
58. Balaskas K, Hovan M, Mahmood S, et al. Ranibizumab for the management of Sorsby fundus dystrophy. *Eye.* 2013;27:101-2.